

4 Kephalemtrische Analyse

4.1 Einführung

Das Fernröntgenseitenbild (FRS) stellt die diagnostische Grundlage der Kephalemtrie dar und bildet die Dentition von Ober- und Unterkiefer, das Weichteilprofil und das Kieferskelett ab. Die Fernröntgenaufnahme ist eine wichtige Ergänzung zum Modellbefund und ermöglicht die exakte Beurteilung der Position und Achsenstellung der Schneidezähne, der Bisslage und erlaubt eine Wachstumsvorhersage des Gesichtsschädels.

Um den sagittalen und vertikalen Schädelaufbau beurteilen zu können, muss die Darstellung in der Seitenansicht (Norma lateralis) erfolgen. Die Medianebene des Kopfes muss möglichst parallel zur Filmebene ausgerichtet sein. Bedingt durch die 3-Dimensionalität des Schädels treten Projektionsfehler auf, die durch einen großen Fokus-Film (international üblich 1,5 m bis 4 m) und einen kleinen Objekt-Film-Abstand reduziert werden können. Der Zentralstrahl verläuft durch den Foramen acusticum externum. Sagittale Messvergleiche und Mess-Sollwerte können nur bei gleicher Einstellung des Zentralstrahls durchgeführt werden (die Einstellung hat auf die Winkelmessungen keinen Einfluss).

Ein lege artis Fernröntgenseitenbild muss neben den knöchernen Strukturen auch die Gesichtsteile kontrastreich darstellen, um das Weichteilprofil beurteilen zu können.

Die Ziele der Interpretation der Mess-

ergebnisse können in folgenden Punkten zusammengefasst werden:

- Analyse des Gesichtsschädelaufbaus,
- Erfassung der vertikalen und sagittalen Kieferlagebeziehungen,
- Differenzierung zwischen skelettaler und dentoalveolärer Anomalie,
- Analyse der dentalen Beziehungen,
- Beurteilung der Weichteile unter ätiologischen und prognostischen Gesichtspunkten.

Voraussetzung für eine aussagekräftige und reproduzierbare kephalemtrische Analyse des Fernröntgenseitenbildes ist eine exakte Definition der kephalemtrischen Parameter und ein definierter Standard der Röntgenaufnahmetechnik.

Die Fachliteratur kennt über 200 kephalemtrische Messpunkte und über 100 kephalemtrische Analysen. International hat sich eine Reihe von Analysemethoden durchgesetzt, von denen sich der Behandler eine geeignet erscheinende Auswahl zusammenstellt.

Jede Anomalie ist gekennzeichnet durch Abweichungen der Kieferbasen in sagittaler und vertikaler Ebene sowie durch die Rotation der Kieferbasen zueinander. Mittels der kephalemtrischen Analyse im Fernröntgenseitenbild kann der Gesichtstyp bestimmt werden. Gesichtstyp und Anomalie sind aber nicht unbedingt korrelativ voneinander abhängig. Bei allen Anomalien finden sich Dysgnathien und auch ideale Okklusionsbeziehungen. Je nach Relation der Kiefer-

1 Gebissentwicklung

2 Terminologie

3 Modelanalyse

4 Kephalemtrie

5 Orthopantomogramm

6 Handröntgenanalyse

7 Fotostatanalyse

basen in vertikaler und sagittaler Ebene sind dentoalveoläre von skelettalen Anomalien zu unterscheiden (Abb. 4-2 bis 4-13).

Eine erfolgreiche Therapie der skelettalen Dysgnathien ist nur während der puberalen Wachstumsphase möglich, eine Korrektur der dentoalveolären Dysgnathie auch zu einem späteren Zeitpunkt. Spätbehandlungen skelettaler Anoma-

lien sind nur durch kompensatorische kieferorthopädische Maßnahmen möglich, bei skelettal sehr ausgeprägten Anomalien sogar nur durch eine kombinierte kieferorthopädisch-kieferchirurgische Therapie (Tab. 4-1).

Die prognostische Beurteilung sagittaler und vertikaler Dysgnathien wird u. a. durch die Wachstumsrichtung bestimmt:

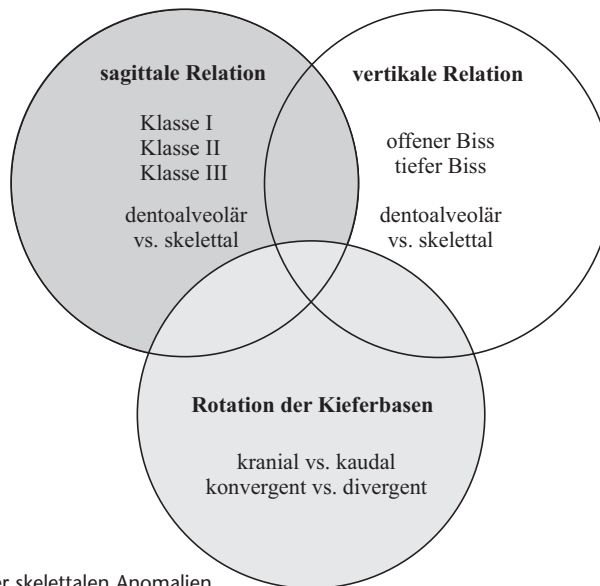


Abb. 4-1
Klassifikation der skelettalen Anomalien

Tabelle 4-1 Einschätzung der Prognose sagittaler und vertikaler Anomalien

Prognoseübersicht		
	günstige Prognose	ungünstige Prognose
Klasse II – Anomalie mit horizontaler Wachstumsrichtung	Bisslagekorrektur	Bisshebung
Klasse II – Anomalie mit vertikaler Wachstumsrichtung	Bisshebung	Bisslagekorrektur
Klasse III – Anomalie mit horizontaler Wachstumsrichtung	–	Bisshebung (wenn notwendig)
Klasse III – Anomalie mit vertikaler Wachstumsrichtung	–	Bisslagekorrektur Bissenkung
tiefer Biss	dentoalveoläre Anomalie	skelettale Anomalie
offener Biss	dentoalveoläre Anomalie	skelettale Anomalie

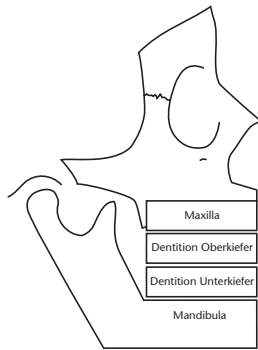


Abb. 4-2
Klasse I

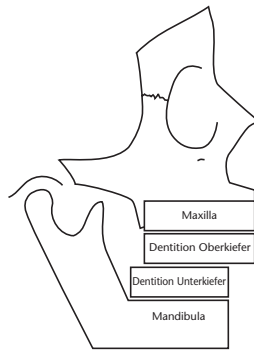


Abb. 4-3
Skelettale Klasse II

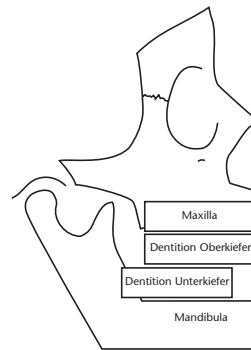


Abb. 4-4
Dentoalveolär bedingte Klasse II

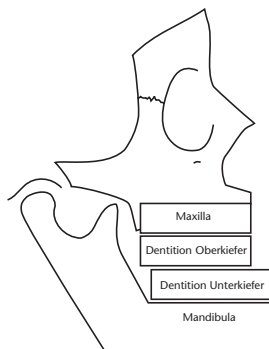


Abb. 4-5
Skelettale Klasse III (echte Progenie)

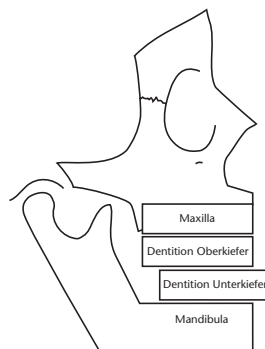


Abb. 4-6
Dentoalveolär bedingte Klasse III

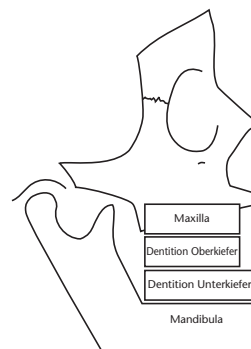


Abb. 4-7
Pseudoprogenie (unechte Progenie)

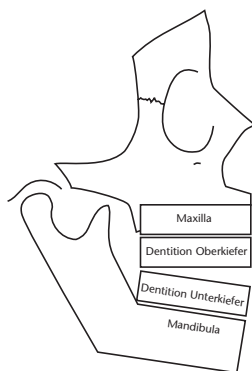


Abb. 4-8
Skelettal offener Biss

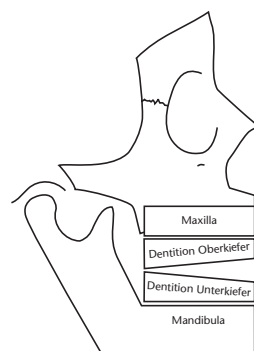


Abb. 4-9
Dentoalveolär offener Biss

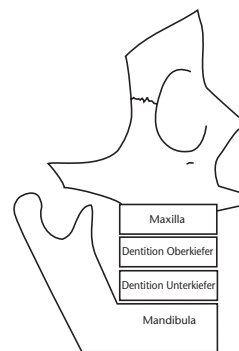


Abb. 4-10
Skelettale Retrognathie

1 Gebiss-
entwicklung

2 Terminologie

3 Modellanalyse

4 Kephalometrie

5 Orthopan-
tomogramm

6 Handröntgen-
analyse

7 Fotosat-
analyse

1 Gebiss-
entwicklung

2 Terminologie

3 Modellanalyse

4 Kephalometrie

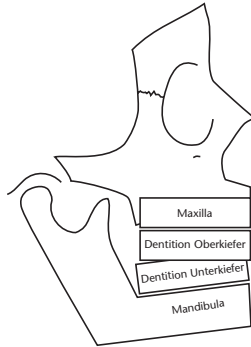
5 Orthopan-
tomogramm6 Handröntgen-
analyse7 Fotostat-
analyse

Abb. 4-11
Skelettaler Tiefbiss

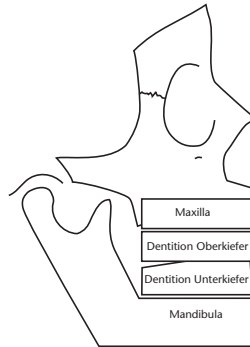


Abb. 4-12
Dentoalveolär bedingter Tiefbiss

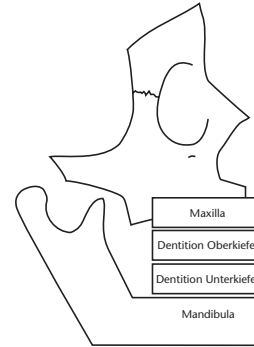


Abb. 4-13
Skelettale Prognathie

4.2 Bezugspunkte, Linien und Winkel

Aufgrund der Vielzahl kephalometrischer Analysemethoden wird im Folgenden eine Auswahl der gebräuchlichsten Messpunkte, Messstrecken und Winkel getroffen und deren Bedeutung erläutert. Die wichtigsten Parameter einer vertikalen, sagittalen, metrischen und dentalen Analyse werden dargestellt. Prinzipiell können zur Durchzeichnung eines Fernröntgenseitenbildes eine transparente Folie oder ein Digitalisier-tablett verwendet werden. Um Vergleiche zwischen verschiedenen Durchzeichnungen und Überlagerungen bei einem Patienten durchführen zu können, muss die Fernröntgenseitenaufnahme immer nach der gleichen Horizontalen ausgerichtet werden. Gebräuchlich sind Ausrichtungen nach der NS-Linie, der Frankfurter Horizontalen oder der *Burstone*-Gesichtshorizontalen [27].

Beim Vorhandensein einer Doppelkontur ist für die Durchzeichnung eine Linie mittig der beiden Konturlinien zu wählen.

4.2.1 Skelettale und konstruierte Bezugspunkte

Um Winkel und Streckenmessungen am Fernröntgenseitenbild vornehmen zu können, benötigt man definierte Bezugspunkte. Die Referenzpunkte werden in skelettale, dentale, dentoalveoläre und Weichteilpunkte unterschieden. In der Röntgenkephalometrie finden anatomische (unilaterale Bezugspunkte oder Strukturen im Bereich der Median-Ebene, z.B. A-Punkt), röntgenologische (am Schnittpunkt zweier Röntgenschaten, z.B. Konstruktion des Mandibularplanums innerhalb der Doppelkontur des basalen Unterkiefers) und konstruierte Messpunkte (z. B. Gonion) Verwendung (Tab. 4-2 und 4-3, Abb. 4-14).

1	Gebissentwicklung
2	Terminologie
3	Modelanalyse
4	Kephalometrie
5	Orthopantomogramm
6	Handröntgenanalyse
7	Fotostatanalyse

Tabelle 4-2 Skelettale Bezugspunkte der Fernröntgenseitenanalyse

Punkt	Definition
S	Sella: Mitte der Fossa hypophysialis
Se	Sella-Punkt nach A. M. Schwarz: Mitte des Sella-Eingangs
N	Nasion: anteriorster Punkt der Sutura nasofrontalis in der Median-Sagittal-Ebene, bei offener V-Form der Sutur posteriorster Punkt
Or	Orbitale: kaudalster Punkt der röntgenologischen Orbita
Spa (Sp. Acanthion)	Spina nasalis anterior: anteriorster Punkt der knöchernen Spina nasalis in der Median-Sagittal-Ebene, anteriore Begrenzung der Maxilla
A (SS)	A-Punkt, Subspinale: tiefster Punkt der anterioren Kontur des Oberkieferalveolarfortsatzes in der Median-Sagittal-Ebene
Pr	Prosthion: inferiorster und anteriorster Alveolarfortsatzpunkt zwischen den mittleren oberen Incisivi in der Median-Sagittal-Ebene
Spp	Spina nasalis posterior: konstruierter röntgenologischer Punkt am Schnittpunkt der anterioren Wand der Fossa pterygopalatina mit dem Nasenboden, posteriore Begrenzung der Maxilla
Id	Infradentale: superiorster und anteriorster Alveolarfortsatzpunkt zwischen den mittleren unteren Incisivi in der Median-Sagittal-Ebene
B (SM)	B-Punkt, Supramentale: tiefster Punkt der anterioren Kontur des Unterkieferalveolarfortsatzes in der Median-Sagittal-Ebene
Pog	Pogonion: anteriorster Punkt des knöchernen Kinns in der Median-Sagittal-Ebene
Gn	Gnathion: anteriorster und inferiorster Punkt des knöchernen Kinns in der Median-Sagittal-Ebene (nach A. M. Schwarz unterster Kinnpunkt)
Me	Menton: kaudalster Konturpunkt der Symphyse
Ar	Articulare: konstruierter Schnittpunkt des Unterrandes der Schädelbasis mit der dorsalen Kontur des Collum mandibulae
Ba	Basion: posteriorster und kaudalster Punkt des Clivus in der Median-Sagittal-Ebene
Po	Porion: röntgenologisch superiorster Punkt des knöchernen Gehörganges
Cond	Condylion: superiorster Punkt des Condylus mandibulae

Tabelle 4-3 Konstruierte Bezugspunkte der Fernröntgenseitenanalyse

Punkt	Definition
T ₁	Tangentenpunkt an der posterioren oberen Wölbung des Kieferwinkels, ausgehend vom Articulare
T ₂	Tangentenpunkt an der posterioren unteren Wölbung des Kieferwinkels, ausgehend vom Menton
Go	Gonion: konstruierter Punkt am Tangentenschnittpunkt der hinteren Ramuslinie mit der Linie des Manibularplanums
vPOcP	konstruierter anteriorer Punkt des Okklusplanums, der durch Halbierung der Strecke des Schneidezahnüberbisses definiert ist
hPOcP	konstruierter posteriorer Punkt des Okklusplanums, der durch den distalsten okklusalen Molarenkontaktpunkt definiert ist
vPOK	konstruierter vorderer Bezugspunkt für die Bestimmung der Oberkieferlänge: im A-Punkt gefälltes Lot auf die Spina-Ebene
vPUK	konstruierter vorderer Bezugspunkt für die Bestimmung der Unterkieferlänge: im Pogonion gefälltes Lot auf das Manibularplanum

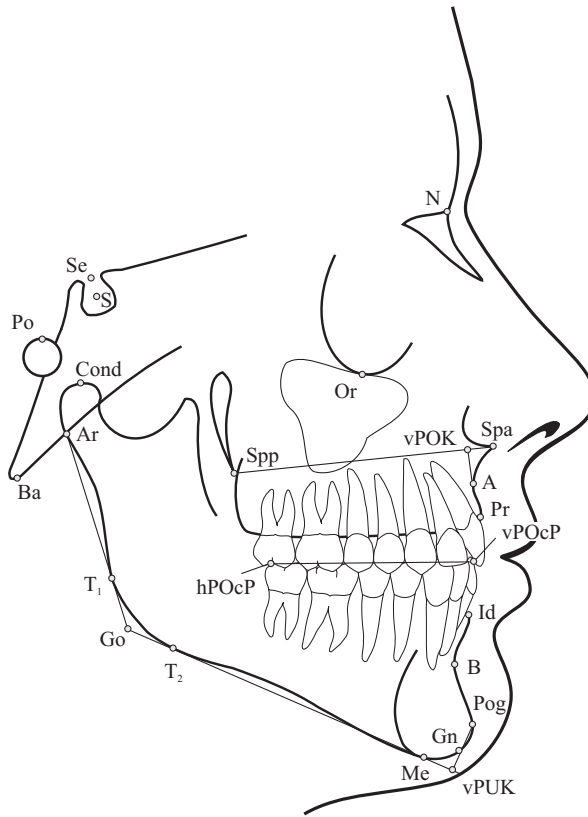


Abb. 4-14 Skelettale Bezugspunkte der Ferrnröntgenseitenanalyse

4.2.2 Dentale Bezugspunkte

Tabelle 4-4 Dentale Bezugspunkte der Ferrnröntgenseitenanalyse

Punkt	Definition
Is \perp	Inzision superius: inzisalster Punkt des anteriorsten oberen Inzisivus
Ap \perp	Apicale superius: apikalster Punkt der Wurzel des anteriorsten oberen Inzisivus
Is $\bar{\perp}$	Inzision inferius: inzisalster Punkt des anteriorsten unteren Inzisivus
Ap $\bar{\perp}$	Apicale inferius: apikalster Punkt der Wurzel des anteriorsten unteren Inzisivus
ApAMOK	Apexpunkt der mesiovestibulären Wurzel des ersten oberen Molaren (nach Ricketts)
BifMUK	Bifurkationspunkt des ersten unteren Molaren (nach Ricketts)
CpAMOK	mesiovestibulärer Höcker des ersten oberen Molaren (nach Ricketts)
FisMUK	mittlere vestibuläre Querfissur des ersten unteren Molaren (nach Ricketts)
A6	distalster Kronenpunkt des ersten oberen Molaren (nach Ricketts)
B6	distalster Kronenpunkt des ersten unteren Molaren (nach Ricketts)

1 Gebiss-
entwicklung

2 Terminologie

3 Modellanalyse

4 Kephalometrie

5 Orthopan-
tomogramm

6 Handröntgen-
analyse

7 Fotostat-
analyse

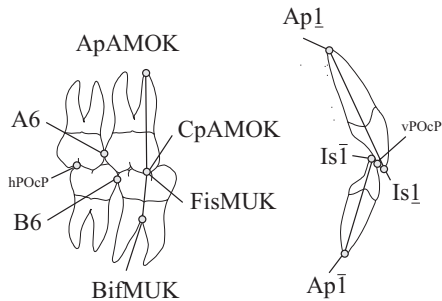


Abb. 4-15
Dentale Bezugspunkte der Fernröntgenseitenanalyse

4.2.3 Weichteilpunkte

Tabelle 4-5 Weichteil-Bezugspunkte der Fernröntgenseitenanalyse

Punkt	Definition
G	Glabella punkt: anteriorster Stirnpunkt
N'	Hautnasion: tiefster Punkt am Übergang von der Stirn zur Nase
Ns (Pn)	Nasenspitze, Pronasale: anteriorster Nasenpunkt
ctg	Columella-Tangenten-Punkt: Punkt am Übergang des geraden Teils der Columella in die Konvexität der Nasenspitze
Sn	Subnasale: Übergangspunkt vom Nasensteg in die Oberlippe
Ls (Ol)	Oberlippenpunkt: anteriorster Oberlippenpunkt in der Median-Sagittal-Ebene
Li (Ul)	Unterlippenpunkt: anteriorster Unterlippenpunkt in der Median-Sagittal-Ebene
Sm	Supramentale: tiefste Einziehung der Kinnfalte
Pog' (P, Pg, POG)	Hautpogonion: anteriorster Punkt des Weichteilkinns in der Median-Sagittal-Ebene
Gn'	Hautgnathion: anteriorster und inferiorster Punkt des Weichteilkinns (nach A. M. Schwarz unterster Kinnpunkt)
Me'	Hautmenton: kaudalster Konturpunkt des Weichteilkinns
Po'	Hautporion: oberster Punkt des Einganges zum äußeren Gehörgang
Or'	Hautorbitale: Punkt eine Lidspaltbreite unterhalb der Pupille des geöffneten Auges

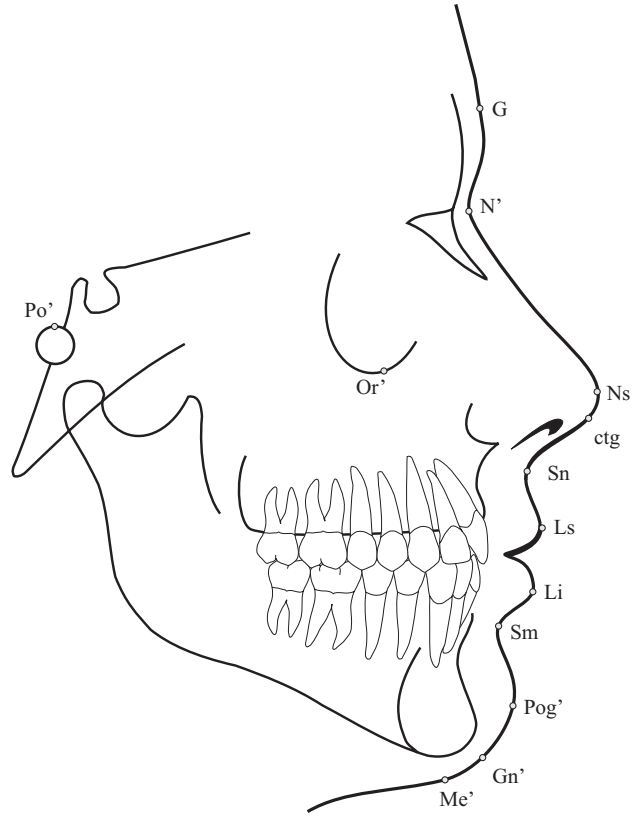


Abb. 4-16
Weichteilpunkte der Fernröntgenseitenanalyse

1 Gebiss-
entwicklung

2 Terminologie

3 Modellanalyse

4 **Kephalometrie**

5 Orthopan-
tomogramm

6 Handröntgen-
analyse

7 Fotostat-
analyse

4.2.4 Bezugsebenen

Voraussetzung für anguläre, lineare und proportionale Vermessungen ist die Definition von röntgenologischen Bezugslinien oder Bezugsebenen (Tab. 4-6, Abb. 4-18). Sie sind definiert als die Verbindung zwischen zwei Bezugspunkten (z. B. Spina-Ebene zwischen Spa und Spp).

Wesentliche Bezugsebenen der Fernröntgenseitenanalyse im Röntgenbild zeigt Abbildung 4-17.

Tabelle 4-6 Bezugsebenen der Fernröntgenseitenanalyse

Linie	Definition
SeN	vordere Schädelbasis nach <i>A. M. Schwarz</i>
SN (NSL)	vordere Schädelbasis, Nasion-Sella-Linie nach <i>Broadbent</i>
SBa	hintere Schädelbasis
SpP (NL)	Spina-Ebene, Nasallinie
MeGo (ML)	Unterkieferbasisebene, Mandibularplanum
OcP (vPOcP-hPOcP)	Okklusionsebene, Okklusalplanum
NA	Nasion-A-Punkt-Linie
NB	Nasion-B-Punkt-Linie
NPog	Nasion-Pogonion-Linie
NGo	Nasion-Gonion-Linie
SGn	Sella-Gnathion-Linie, Y-Achse
SGo	hintere Gesichtshöhe
NMe	vordere Gesichtshöhe
Ar-Go	Ramulänge: Messstrecke zwischen Articulare und Gonion
Cond-Go	Ramulänge: Messstrecke zwischen Condylion und Gonion
R ₁ -R ₂	Ramusbreite: Messstrecke zwischen anteriorem und posteriorem Schnittpunkt mit dem Ramus auf Höhe der Okklusionsebene
vPOK-Spp	Oberkieferbasislänge
vPUK-Go	Unterkieferbasislänge
Po'-Or'	Frankfurter Horizontale: Horizontale zwischen Hautporion und Hautorbitale
EL	Ästhetik-Linie (esthetic line) nach <i>Ricketts</i> : Verbindungslinie vom Hautpogonion zur Nasenspitze
H-Linie	(Weichteil-)Holdaway-Linie: Verbindungslinie vom Hautpogonion zum Oberlippenpunkt
GH	Gesichtshorizontale nach <i>Burstone</i> : Horizontale, die durch das Nasion verläuft und zur Nasion-Sella-Linie um 7° im Uhrzeigersinn geneigt ist
GV	Gesichtsvertikale nach <i>Burstone</i> : verläuft senkrecht zur Gesichtshorizontale durch den Glabella-Punkt

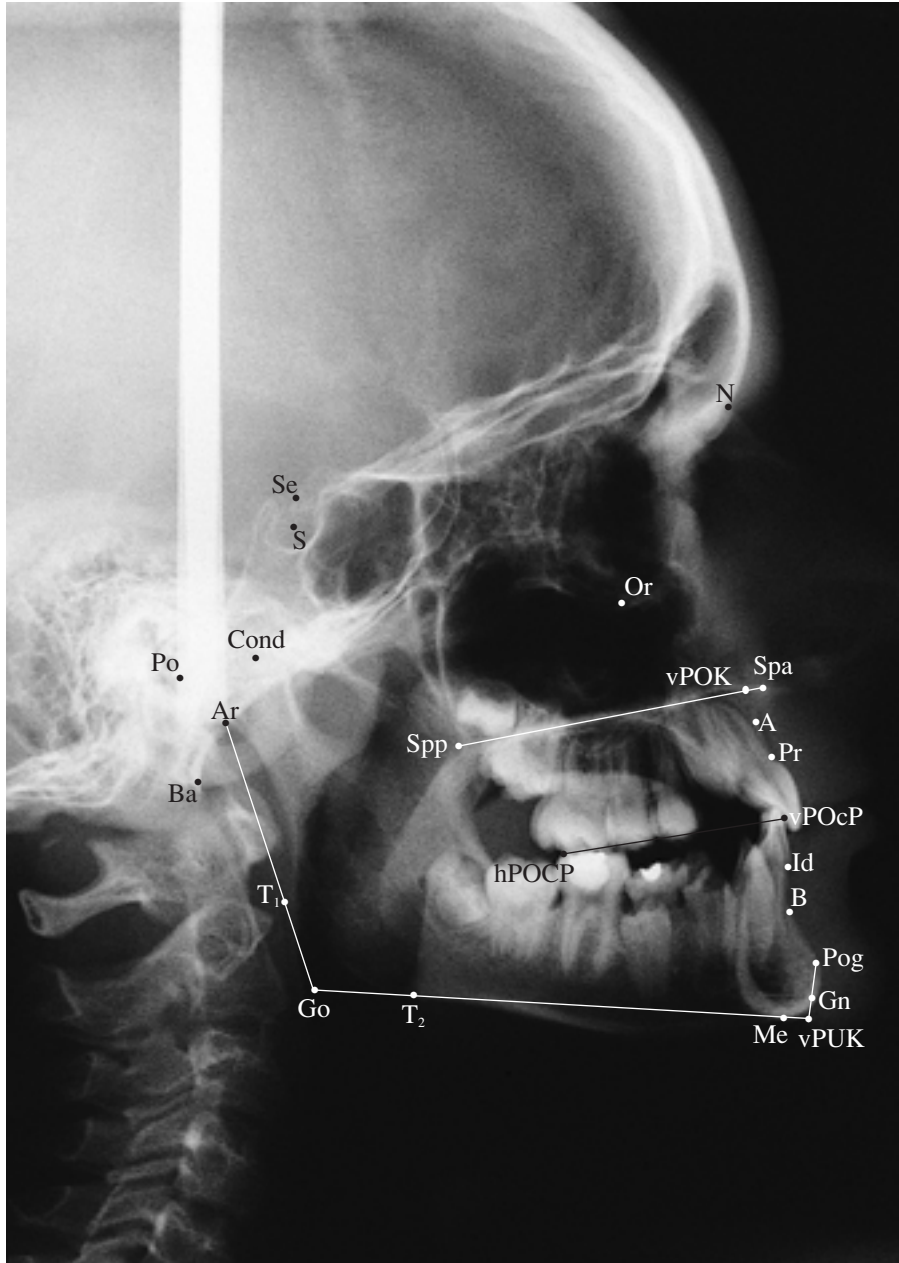


Abb. 4-17
Wesentliche Bezugspunkte der Fernröntgenseitenanalyse im Röntgenbild

1	Gebiss- entwicklung
2	Terminologie
3	Modellanalyse
4	Kephalometrie
5	Orthoan- tomogramm
6	Handröntgen- analyse
7	Fotostat- analyse

1 Gebiss-
entwicklung

2 Terminologie

3 Modellanalyse

4 Kephalometrie

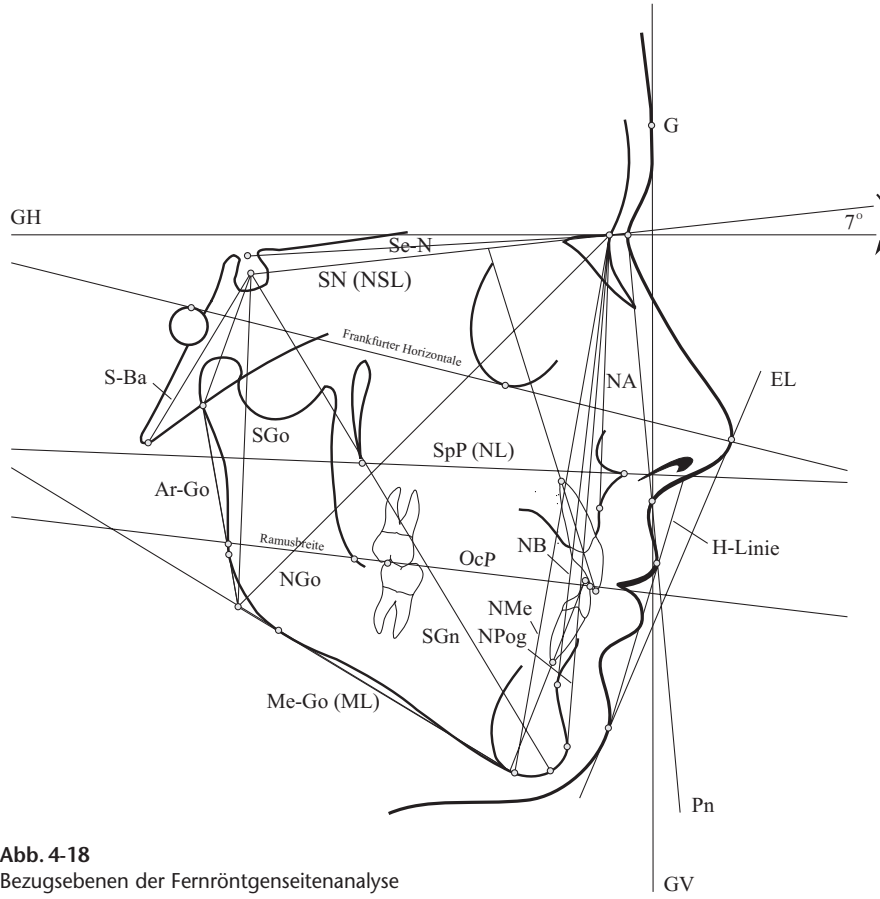
5 Orthopan-
tomogramm6 Handröntgen-
analyse7 Fotostat-
analyse

Abb. 4-18
Bezugsebenen der Fernröntgenseitenanalyse